

Pneumothorax kontralateralt til traumatiske costafrakture

Lund Petersen, Christian; Nygaard, Leo

Published in:
Ugeskrift for Læger

DOI:
10.61409/V01240015

Publication date:
2024

Document version:
Forlagets udgivne version

Document license:
CC BY-NC-ND

Citation for published version (APA):
Lund Petersen, C., & Nygaard, L. (2024). Pneumothorax kontralateralt til traumatiske costafrakture. *Ugeskrift for Læger*, 186(20), Artikel V01240015. <https://doi.org/10.61409/V01240015>

Go to publication entry in University of Southern Denmark's Research Portal

Terms of use

This work is brought to you by the University of Southern Denmark.
Unless otherwise specified it has been shared according to the terms for self-archiving.
If no other license is stated, these terms apply:

- You may download this work for personal use only.
- You may not further distribute the material or use it for any profit-making activity or commercial gain
- You may freely distribute the URL identifying this open access version

If you believe that this document breaches copyright please contact us providing details and we will investigate your claim.
Please direct all enquiries to puresupport@bib.sdu.dk

Kasuistik

Pneumothorax kontralateralt til traumatiske costafrakturer

Christian Lund Petersen^{1, 2} & Leo Nygaard²

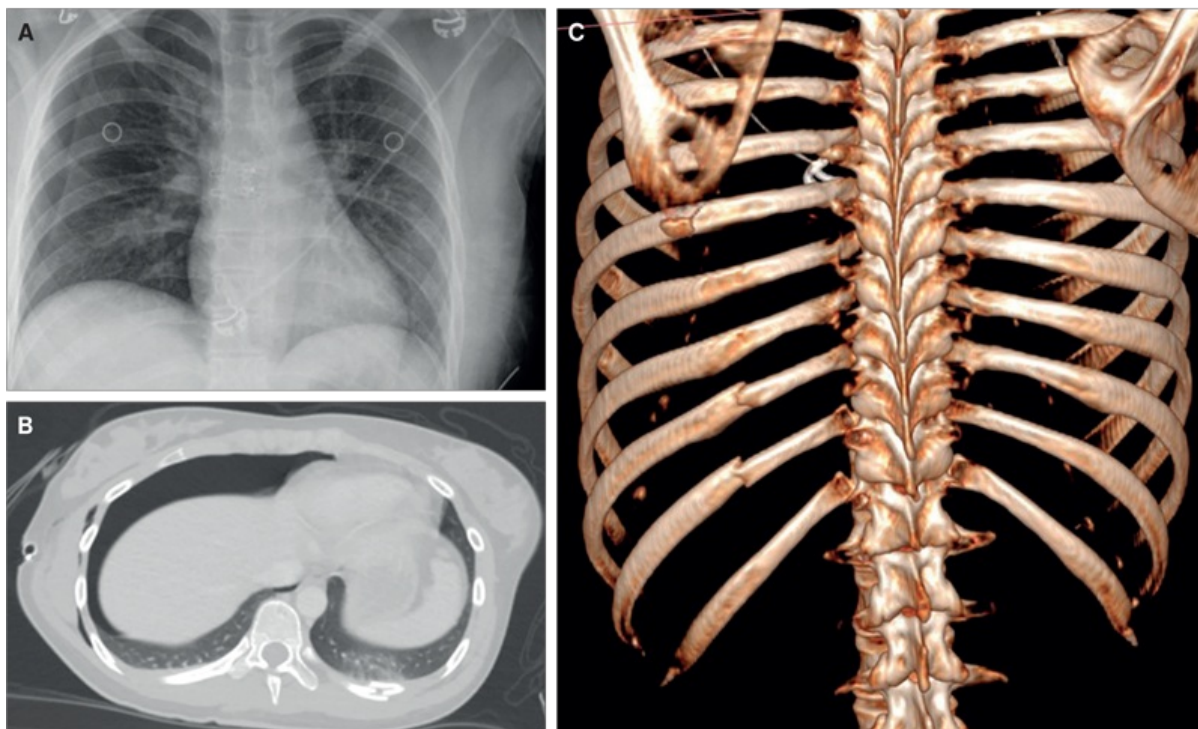
1) Røntgenafdelingen, Syddansk Universitetshospital – Sygehus Lillebælt, Vejle Sygehus, 2) Røntgen og Scanning, Syddansk Universitetshospital – Sygehus Lillebælt, Kolding Sygehus

Ugeskr Læger 2024;186:V01240015. doi: 10.61409/V01240015

Pneumothorax kan overordnet inddeles i spontan og traumatisk pneumothorax. De traumatiske tilfælde kan inddeles i iatrogen og noniatrogen pneumothorax, og de noniatrogene tilfælde kan forårsages af både penetrerende og stumpe thoraxtraumer. Ved sidstnævnte er mekanismen oftest punktur af pleura og lungevævet forårsaget af et fraktureret costa, som således påfører et indirekte skarpt traume på lungehulen. De iatrogene tilfælde er primært forbundet med penetrerende skader i forbindelse med invasive indgreb på thorax, men en undtagelse er pneumothorax på baggrund af barotraume ved mekanisk ventilation [1].

I denne sygehistorie præsenteres en patient, der i forbindelse med et højenergitraume mod den ene side af kroppen udviklede ipsilaterale costafrakturer, men kontralateral pneumothorax uden kontralaterale costafrakturer.

FIGUR 1 Røntgenundersøgelse og CT fra traumemodtagelsen af patienten i sygehistorien. **A.** Røntgenbillede af thorax, liggende, med stor højresidig pneumothorax uden synlige costafrakture på højre og venstre side. **B.** CT-billede med kontrast, visende højresidig pneumothorax og på dette aksiale snit fraktur posterioert i venstre costa 10 samt lungekontusion i venstre lunge i relation til costafrakturen. **C.** 3D-rekonstruktion af samme CT-billede med venstresidige, posteriore costafrakture og ingen costafrakture højresidigt.



Sygehistorie

En 19-årig, tidligere rask kvinde blev indbragt til traumemodtagelsen efter at være blevet ramt på venstre side af en bil, der kørte omkring 80 km/t. Hun blev meldt som traume med åben venstresidig humerusfraktur, venstresidig crusfraktur og mulig miltruaktur. Ved ankomsten var hun vågen og ABCDE-stabil med blodtryk 134/86 mmHg, puls 115 slag/min, RF 20 ×/min, ilt saturation 100% og Glasgow Coma Scale-score 15. Huden var intakt på truncus, og thorax fandtes ved objektiv undersøgelse stabil og uø. Der var ikke foretaget intubation, støtteventilation eller andre invasive procedurer præhospitalt.

På røntgenundersøgelse af thorax fandtes en stor højresidig pneumothorax (Figur 1 A), hvorfor der blev anlagt højresidigt pleuradræn. Der var ikke tegn på trykpneumothorax. Traume-CT viste frakturer i venstre costae 8-12 (Figur 1 B og C) samt multiple øvrige frakturer i venstre side af kroppen og ustabile bækkenfrakturer med involvering af sacroiliacalettedet og os sacrum. I abdomen fandtes kontusion af venstre nyre og pancreas. Der var ingen skader på milten og ingen hovedskader. Der kunne ikke erkendes costafrakture på højre side, hvor der sås pneumothorax, og omvendt var der ikke pneumothorax på venstre side, hvor patienten havde mindst fem costafrakture. Der var ikke pneumomediastinum.

Pleuradrænet blev seponeret 16 timer efter anlæggelse, og på kontrolrøntgenundersøgelse sås stort set fuld regression af pneumothorax. På CT udført dagen efter var der fortsat ingen synlige costafrakture højresidigt.

Patienten undergik efterfølgende flere ortopædkirurgiske operationer og blev udskrevet til genoptræning efter halvanden måned.

Diskussion

Traumatisk, noniatrogen pneumothorax ses meget sjældent uden samsidige costafrakturen [2]. Der er kasuistisk beskrevet hæmo- og pneumothorax samt lungekontusioner kontralateralt til traumer [3, 4], men vi har kun identificeret ét tilfælde i litteraturen af pneumothorax kontralateralt til et traume uden kontralaterale costafrakturen, som kunne forklare pneumothorax [5].

Med moderne CT-skanneres høje sensitivitet for costafrakturen – særligt dislocerede frakturer, som må antages at medføre størst risiko for pneumothorax – anser vi det for usandsynligt, at der i aktuelle case blot er tale om ikkedetekterbare costafrakturen. Den præcise mekanisme for udvikling af kontralaterale lungeskader, herunder pneumothorax, er ukendt. Ringstrukturen og den delvise eftergivelse af thorax gør formentlig, at energi overføres på forskellig vis til hele thorax, også kontralateralt. Derudover er det sandsynligt, at udefrakommende kompression af thorax kan medføre overtryk og deraf følgende barotraume på den modsatte lunge, hvilket som ved mekanisk ventilation formentlig kan medføre bristning af alveoli og dermed pneumothorax [3, 5].

Contrecoupskader er velkendt ved hovedtraumer, hvor der ikke sjældent ses læsioner i hjernevævet modsat kontaktstedet, og definatorisk skelnen mellem contrecoup og kontralaterale lungeskader har været foreslået [3], men da mekanismen er forbundet med usikkerhed, og resultatet er det samme, er denne skelnen formentlig ikke klinisk betydende.

Denne case illustrerer, at alvorlige skader kan forekomme på modsatte side af et primært unilateralt traume. Det gælder ikke kun lungeskader, men også parenkymatøse skader intraabdominalt. Sådanne skader vil potentielt kunne overses, hvis klinikere og røntgenlæger ikke er opmærksomme på deres eksistens, særligt i en traumesetting, hvor hurtig diagnostik og behandling prioriteres. Dette understreger vigtigheden af en systematisk gennemgang ved traumemodtagelse, hvor man ellers risikerer at overse uforudsete læsioner – herunder kontralaterale skader – særligt i forbindelse med højenergitraumer.

Korrespondance *Christian Lund Petersen*. E-mail: clpe@rsyd.dk

Antaget 13. maj 2024

Publiceret på ugeskriftet.dk 24. juni 2024

Interessekonflikter ingen. Forfatterens ICMJE-formularer er tilgængelige sammen med artiklen på ugeskriftet.dk

Referencer findes i artiklen publiceret på ugeskriftet.dk

Artikelreference *Ugeskr Læger* 2024;186:V01240015

doi [10.61409/V01240015](https://doi.org/10.61409/V01240015)

Open Access under Creative Commons License [CC BY-NC-ND 4.0](https://creativecommons.org/licenses/by-nc-nd/4.0/)

SUMMARY

Pneumothorax contralateral to traumatic costal fractures

In this case report, a 19-year-old woman suffered a high-energy trauma to her left side with multiple left-sided fractures, including ribs 8-12, with no pneumothorax on the left side, but a large right-sided pneumothorax. Contralateral pneumothorax is extremely rare in primarily unilateral trauma, especially when no contralateral

rib fractures are present. A possible explanation is that of a barotrauma due to increased intrathoracic pressure with external compression. Careful examination of both sides of the body is necessary when evaluating patients with unilateral trauma, as serious organ injury may occur contralaterally.

REFERENCER

1. Huan NC, Sidhu C, Thomas R. Pneumothorax: classification and etiology. *Clin Chest Med.* 2021;42(4):711-727. <https://doi.org/10.1016/j.ccm.2021.08.007>
2. Liman ST, Kuzucu A, Tastepe AI et al. Chest injury due to blunt trauma. *Eur J Cardiothorac Surg.* 2003(3);23:374-8. [https://doi.org/10.1016/s1010-7940\(02\)00813-8](https://doi.org/10.1016/s1010-7940(02)00813-8)
3. Rashid MA, Rashid MA. Cardiothoracic contrecoup and contralateral injuries. *J Cardiothorac Trauma.* 2016;1(1):4-7. <https://doi.org/10.4103/2542-6281.194051>
4. Kumar S, Joshi MK, Qureshi AQ. Contre-coup injury in chest: report of two cases. *J Emerg Trauma Shock.* 2013;6(3):230-1. <https://doi.org/10.4103/0974-2700.115357>
5. Quinonez M, Biswas S. How did the pneumothorax get over there: a case of contrecoup pneumothorax in trauma. *Chest.* 2020;158(4 suppl):A1287. <https://doi.org/10.1016/j.chest.2020.08.1174>